



天野 贵之 医师

德洲会 名古屋德洲会综合医院 脑神经外科
天野 贵之

1. 概览

作为名古屋市的住宅街被开发的高藏寺新镇，与多摩，千里并列为日本三大新镇之一。本医院是1986年6月在高藏寺新镇附近，作为德洲会集团第16个及中部地区首个德洲会医院而开设的拥有350张病床的核心医院 (Fig.1)。在不断高龄化的高藏寺新镇，对于可谓国民病的中风的诊断和治疗，我们脑神经外科的作用很大。

我们脑神经外科针对各种各样的脑血管障碍进行手术，但是在近年要求为患者提供负担较少的微创手术的时代潮流中，其比重逐渐从观血性手术转向了血管内治疗。

在这样的潮流中，继复合手术室，第1号导管室之后，2019年5月在第2号导管室引进了岛津制作所生产的血管造影系统 (Trinias B 12 unity edition) (以下称为Trinias unity edition)。

本科室自2019年5月开始使用Trinias unity edition以来，施行了脑动脉瘤的弹簧圈栓塞术，AVF/AVM的栓塞术，肿瘤营养血管栓塞术，颈动脉狭窄症的颈动脉支架植入术 (CAS) 等各种各样的手术病例。

在本文中，我将以脑动脉瘤的弹簧圈栓塞术为中心，汇报Trinias unity edition的使用经验。



Fig.1 名古屋德洲会综合医院外观
于2014年4月新设搬迁。

2. Trinias在脑动脉瘤弹簧圈栓塞术中的性能

2.1 SCORE PRO Advance

当初开始针对脑动脉瘤治疗进行弹簧圈栓塞术的时候，像宽颈动脉瘤以及梭形动脉瘤等需要血管形成的动脉瘤，如果不进行开颅夹闭术就无法进行治疗的病例较多。但是，通过使用球囊和支架等辅助器材进行弹簧圈栓塞，对于过去只能用夹闭术进行治疗的脑动脉瘤，也可以利用弹簧圈栓塞来进行应对。

与此相反，在使用球囊和支架的弹簧圈栓塞术中，与简约技术的弹簧圈栓塞术相比，存在支架和球囊导管与弹簧圈用的微导管之间复杂交错难以观察，或者难以确认扩张的球囊和展开的支架等问题也被指出。

在低辐射，高图像质量的概念下开发的高速图像处理的基础上，搭载了具有运动跟踪降噪功能的SCORE PRO Advance的Trinias unity edition，可确保弹簧圈栓塞术中的器材具有较高的识别度。

介绍的病例是一名67岁的女性，在脑健康诊断中发现患有右侧颈内动脉 (IC) 侧鞍区未破裂的脑动脉瘤。颈口5mm，穹顶6mm的宽颈动脉瘤，决定在球囊辅助下实施弹簧圈栓塞术。

将8 Fr Optimo (Tokai Medical Products) 作为指引导管，放置在颈内动脉后，一边用SHOURYU HR球囊导管 (Kaneka) 进行颈部重构，一边从插入动脉瘤内的SL-10 (Stryker) 中填充AXIUM弹簧圈 (Stryker)，顺利实施了脑动脉瘤弹簧圈栓塞术。

Trinias unity edition通过对伴随运动的时间序列图像的每个局部检测被拍摄对象的运动状况，并进行对位累积，不产生残影且降低噪声的运动追踪降噪处理，即使在复杂的骨结构且含气较多的傍鞍部也能够确认到非常鲜明的扩张球囊，球囊标记物，微导管的1st和2nd标记 (Fig.2)。

另外虽然在静止图像上很难识别，它可以将由血管的搏动等引起的导管的残影控制在最小限度，甚

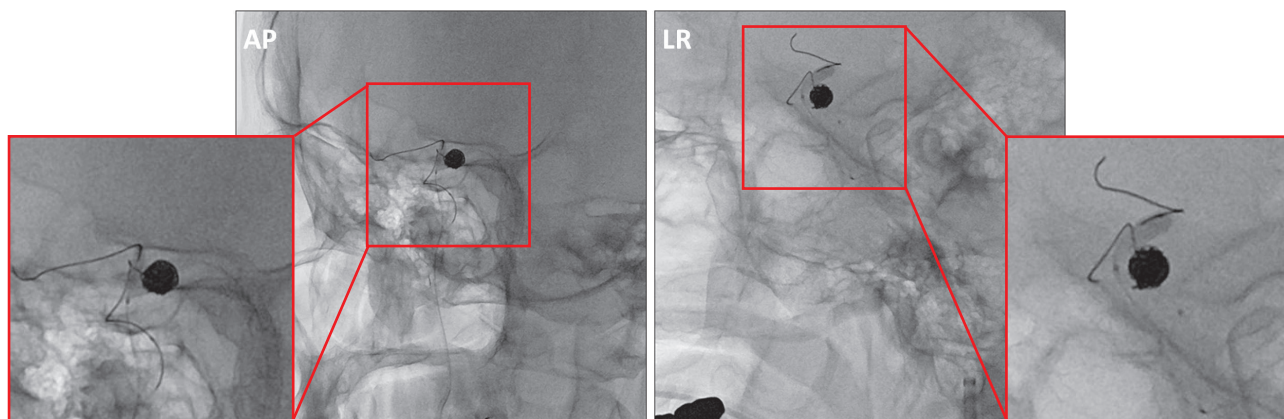


Fig.2 对于右IC傍鞍部未破裂脑动脉瘤，在球囊辅助下施行弹簧圈栓塞术。

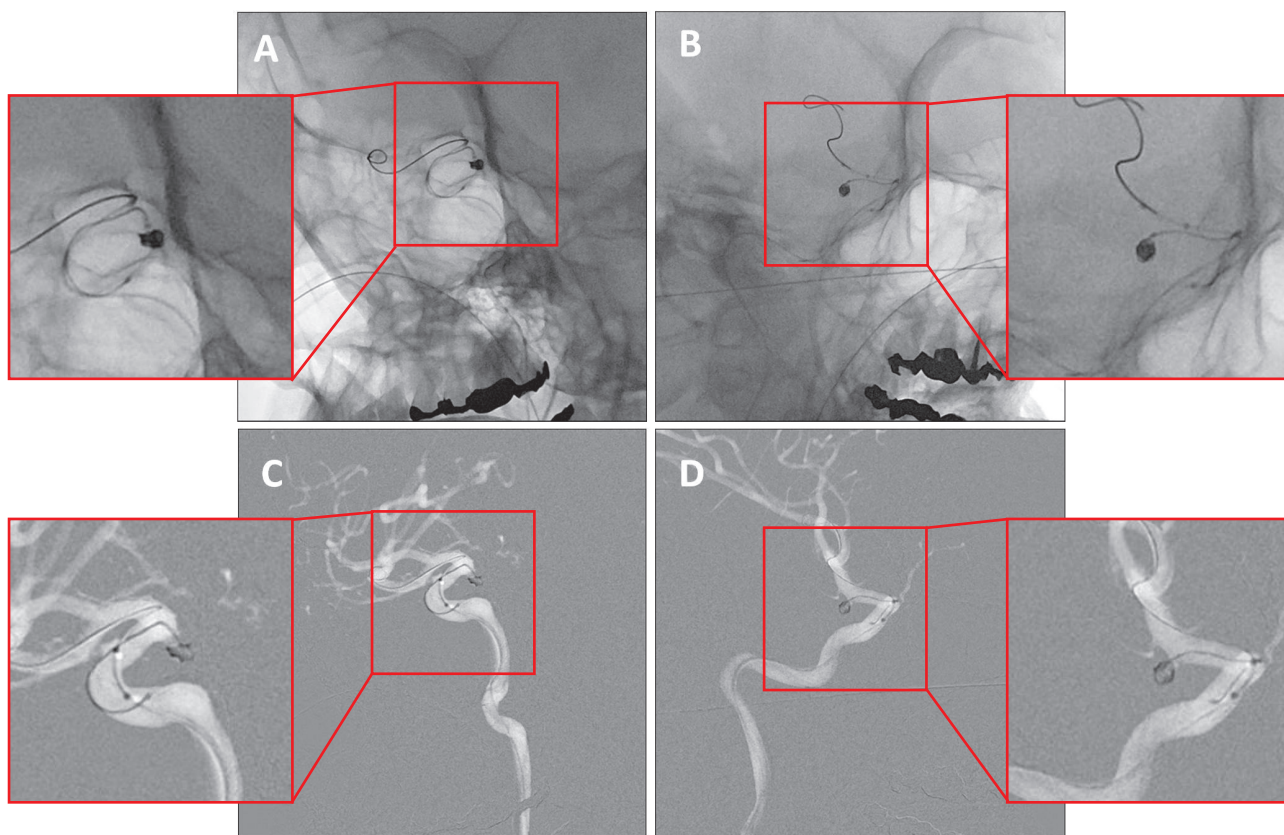


Fig.3 对于右IC傍鞍部破裂脑动脉瘤，在球囊辅助下施行了弹簧圈栓塞术。
A, B: 原图像
C, D: 使用FluoroMAP功能去除骨骼的图像

至可以确认到伴随球囊的扩张/收缩的动脉瘤内导管的细微运动。

2.2 FluoroMAP 功能

接下来的病例是一名44岁的女性。由于蛛网膜下出血发病的右颈内动脉旁鞍部动脉瘤破裂的患者。

动脉瘤是颈部2mm，穹顶长轴4mm，短轴2mm的形状，与前一病例一样，在球囊辅助下进行了弹簧圈栓塞术。

相对较小的动脉瘤弹簧圈栓塞时，需要充分留意

弹簧圈溢出动脉瘤外。但是如果是这个部位的动脉瘤的话，由于骨构造和副鼻腔，锥体骨的含气使导管前端的位置和标志，弹簧圈的状态，球囊的扩张等难以识别，因此在确认填充弹簧圈时不得不非常神经质地确认其有无偏离。

Trinias unity edition 搭载了各种各样的路径图功能，在透视下进行减影作为蒙片使用的FluoroMAP功能大大改善了路径图下对器材的识别度。

使用FluoroMAP功能除去了骨骼的图像大幅减轻了识别这些器材的压力 (Fig.3)。

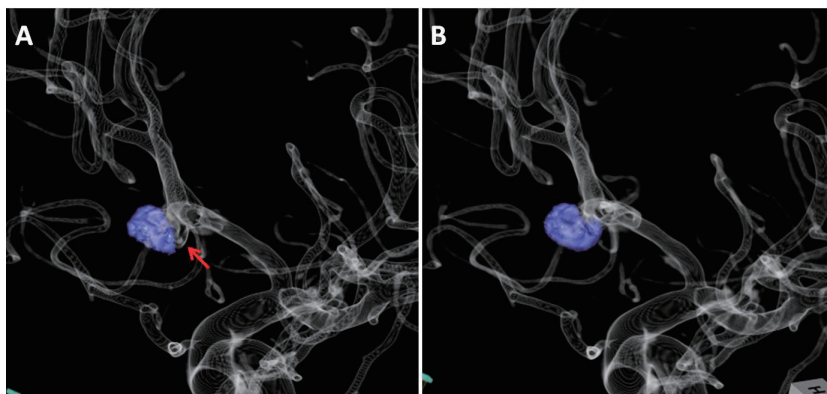


Fig.4 前交通动脉脑动脉瘤的SCORE 3D工作站图像。
破裂前交通动脉瘤施行弹簧圈栓塞术后，对于动脉瘤的再增大实施了额外的弹簧圈栓塞术。
A：追加弹簧圈前，(箭头)伴随 动脉瘤再增大产生的空洞
B：追加弹簧圈后

2.3 SCORE 3D

Trinias unity edition 可以以 60 度/sec 的高速旋转进行 3D 拍摄，拍摄后约 15 秒即可显示高清的 3D 图像。

最后一例是使用这种高清 3D 图像可以对弹簧栓塞手术后再增大破裂动脉瘤的病例，进行良好的额外弹簧圈栓塞治疗。

40 岁的男性。对于伴随前交通动脉破裂的蛛网膜下出血，在本院实施了弹簧圈栓塞术，在 mRS0 点出院回家，是一位门诊随访的患者。

在随访图像检查中，确认到随着动脉瘤增大的流向瘤内的血流，为了施行额外的弹簧圈栓塞术而住院。

在从左内颈动脉拍摄 3D 图像的时候，随着动脉瘤的增大，肿瘤的背侧壁上形成了空洞并确认到了血流的流入。在 SCORE 3D 工作站对血管进行了 See Through 处理，详细把握这个空洞和母血管的关系，使用将这个 3D 图像跟透视图像融合的图像，慎重地在空洞里对弹簧圈进行良好的栓塞术 (Fig.4)。

到目前为止的高清 3D 图像，只需一个动作而且能够在短时间内制作完成，因此不需要在手术中浪费等待图像重建完成的无作为的时间，作为术者来说能够在没有压力的情况下进行手术，非常感激。

3. 未来的展望

在各种各样的脑血管内治疗用的器材被开发的过程中，逐渐地会从观血的手术向微创的血管内治疗推移。器材和新的手术方法的更新是必要的，但我认为为了对它们进行充分利用，硬件的充实也是必须的。本院引进的 Trinias unity edition，从这一点来看也是今后支持本院血管内治疗的备受期待的硬件设备。

禁止擅自转载本文。